



CASO CLÍNICO

**Endocardite por *Trichosporon beigelii* 11 anos após cirurgia de troca valvar mitral**



Renata Couto<sup>a,\*</sup>, Gustavo Couto<sup>b</sup>, Ingrid Abrahão<sup>a</sup>, Inaê Compagnoni<sup>a</sup>, Tatiane Carnio<sup>a</sup>, Julio Tolentino<sup>a</sup>

<sup>a</sup> Departamento de Medicina Interna, Escola de Medicina e Cirurgia, Universidade Federal do Rio de Janeiro, Rio Janeiro, RJ, Brasil

<sup>b</sup> Serviço de Cirurgia Cardíaca, Hospital São Lucas, Nova Friburgo, RJ, Brasil

Recebido a 30 de novembro de 2017; aceite a 8 de abril de 2018  
Disponível na Internet a 19 de março de 2021

**PALAVRAS-CHAVE**

Endocardite;  
Prótese valvar;  
*Trichosporon*

**Resumo** *Trichosporon beigelii* é um fungo não patogênico, que, entretanto, pode se tornar um agente oportunista de infecções disseminadas e potencialmente fatais, especialmente em pacientes imunossuprimidos. Na literatura, foram relatados apenas 11 casos de endocardite infecciosa (EI) por *T. beigelii*, a maioria era de indivíduos imunocompetentes, cujo único fator de risco era a presença de prótese valvar. O maior intervalo registrado entre a cirurgia e a endocardite foi de oito anos. No presente estudo, será relatado um caso de endocardite de valva protética por *Trichosporon beigelii* em paciente imunocompetente, 11 anos após troca valvar mitral. Como nos demais relatos, a baixa suspeição clínica e hemoculturas negativas levaram ao atraso no início da terapia antifúngica e cirurgia cardíaca. Devido à alta gravidade e mortalidade da endocardite por *Trichosporon beigelii*, este relato de caso sugere que deve ser considerada nos casos de infecção de valva protética, mesmo com hemoculturas negativas, independentemente do tempo da intervenção.

© 2020 Sociedade Portuguesa de Cardiologia. Publicado por Elsevier España, S.L.U. Este é um artigo Open Access sob uma licença CC BY-NC-ND (<http://creativecommons.org/licenses/by-nc-nd/4.0/>).

**KEYWORDS**

Endocarditis;  
Heart valve prosthesis;  
*Trichosporon*

**Endocarditis due to *Trichosporon beigelii* 11 years after mitral valve replacement**

**Abstract** *Trichosporon beigelii* is a non-pathogenic fungus that can however become an opportunist agent of disseminating and potentially fatal infections, especially in immunocompromised patients. In the literature, there are only 11 published cases of infective endocarditis due to *T. beigelii*. Most of these cases involved immunocompetent individuals and the main risk factor was the presence of a prosthetic valve. The longest interval between surgery and endocarditis

\* Autor para correspondência.  
Correio eletrónico: [remullerc@hotmail.com](mailto:remullerc@hotmail.com) (R. Couto).

was eight years. In the present study, a case of prosthetic valve endocarditis due to *T. beigelii* is reported in an immunocompetent patient 11 years after mitral valve replacement. As with similar cases, low clinical suspicion and negative blood cultures delayed the beginning of anti-fungal therapy and cardiac surgery. Considering the high mortality and severity of *T. beigelii* endocarditis, it should be considered when there is a prosthetic valve infection with negative blood cultures, irrespective of the time elapsed since the previous surgery.

© 2020 Sociedade Portuguesa de Cardiologia. Published by Elsevier España, S.L.U. This is an open access article under the CC BY-NC-ND license (<http://creativecommons.org/licenses/by-nc-nd/4.0/>).

## Introdução

O *Trichosporon beigelii* é considerado um fungo não patogénico e causador de infeção superficial como a piedra branca<sup>1</sup>. A infeção sistémica é rara, mas muito grave, com mortalidade de até 80%<sup>2</sup>.

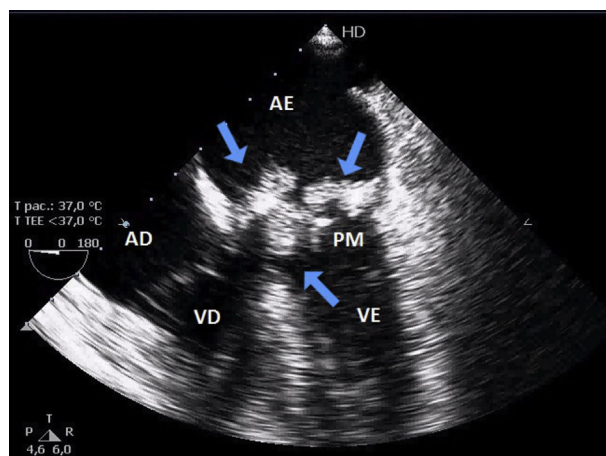
Onze casos de endocardite infecciosa (EI) por *Trichosporon beigelii* foram relatados até o momento<sup>1-11</sup>. A maioria não apresentava condição imunossupressora, tinha como único fator de risco a presença de prótese valvar. Deses pacientes, nove apresentaram endocardite por esse fungo em valva protética<sup>1,3,5-11</sup>, cinco em prótese valvar mitral<sup>1,7-9,11</sup>.

O maior intervalo descrito na literatura entre intervenção cirúrgica e EI em prótese valvar foi de oito anos<sup>3</sup>. No presente estudo, será relatado um caso de endocardite de prótese valvar por esse fungo, em paciente imunocompetente, após 11 anos de troca valvar.

## Relato de caso

Paciente masculino, 57 anos, portador de prótese biológica mitral havia 11 anos, foi admitido com história de febre alta e calafrios nos últimos 15 dias. Negou uso de drogas ilícitas, diabetes *mellitus*, doença neoplásica e outras condições imunossupressoras. Ao exame físico encontrava-se febril (temperatura axilar de 38,4 °C), pressão arterial de 125 x 78 mmHg e frequência cardíaca de 118 batimentos por minuto. Ao exame cardiovascular apresentava ritmo cardíaco regular, bulhas normofonéticas e significativo sopro sistólico em foco mitral. Demais sistemas sem alterações.

Exames laboratoriais com leucitose discreta, sem eosinofilia. Ao ecocardiograma transtorácico foi evidenciada imagem sugestiva de vegetação em prótese valvar biológica, confirmada através do exame transesofágico (Figura 1). Após coletas de hemoculturas, foi iniciado esquema antimicrobiano empírico. Paciente evoluiu com piora do quadro infeccioso e instabilidade hemodinâmica. Com isso, foi submetido à troca da valva mitral biológica por prótese metálica. A vegetação aderida à prótese foi enviada para a cultura e, após sua análise macroscópica (Figura 2), foi sugerido associar Anfotericina B. No sexto dia de pós-operatório houve o crescimento de *Trichosporon beigelii* na cultura da válvula e, como houve piora clínica, o antifúngico foi trocado por Voriconazol. Contudo, o paciente evoluiu com



**Figura 1** Ecocardiograma transesofágico com imagens sugestivas de vegetações móveis em prótese valvar mitral. AE - átrio esquerdo; VE - ventrículo esquerdo; AD - átrio direito; VD - ventrículo direito; PM - prótese biológica mitral. Setas: Vegetações em prótese valvar mitral.



**Figura 2** Peça cirúrgica de prótese valvar biológica mitral. Face ventricular esquerda. Setas: Vegetações friáveis aderidas aos três folhetos valvares.

falência de múltiplos órgãos, seguida de óbito no 13.º dia após a intervenção cirúrgica.

## Discussão

Na literatura foram descritos apenas 11 casos de EI por esse fungo<sup>1–11</sup>. Nos nove relatos em valva protética<sup>1,3,5–11</sup>, o intervalo médio entre a cirurgia cardíaca e o diagnóstico de EI foi de quatro anos, variou de três meses a oito anos. O presente caso se destaca por ter transcorrido 11 anos após a cirurgia de troca valvar, foi o mais longo período já registrado até o momento.

Não há achados laboratoriais típicos da trichosporonemia<sup>1,3</sup> e este é um fator de atraso no diagnóstico de uma condição tão grave quanto essa. Eosinofilia foi observada em apenas quatro dos 11 casos relatados<sup>3,5,6,8</sup> e não foi verificada no caso em questão.

Na trichosporinose sistêmica as hemoculturas são frequentemente negativas<sup>2</sup>, porém em sete casos de EI protética essas culturas revelaram a presença do *Trichosporon*<sup>2,3,5,7,9–11</sup>. Naqueles com hemoculturas negativas, as culturas de outros sítios confirmaram a infecção<sup>1,4,6,8</sup>. O mesmo ocorreu no presente caso, no qual o fungo foi isolado apenas através da cultura da vegetação valvar.

Atualmente o tratamento de escolha de endocardite por *Trichosporon spp.* é a troca valvar associada à terapia antifúngica<sup>11</sup>. Na maioria dos casos relatados foi usada Anfotericina B<sup>2,10,11</sup>. Contudo, alguns autores sugerem o emprego de outros antifúngicos, como o Voriconazol<sup>1</sup>. A análise da eficácia do tratamento antifúngico é prejudicada devido à gravidade dos pacientes com fungemia por *T. beigelii*<sup>8</sup>, com mortalidade que ultrapassa 80%<sup>1</sup>. Dos casos registrados na literatura, apenas quatro foram considerados curados durante a internação<sup>4,7,9,11</sup> e oito morreram ao longo de quatro anos de acompanhamento médico<sup>2–7,9,10</sup>.

## Conclusão

Dos raros casos de EI de valva protética por *Trichosporon beigelii*, esse foi o que apresentou maior intervalo entre a cirurgia de troca valvar e a infecção por esse fungo.

Como em todos os relatos, a baixa suspeição clínica levou ao atraso no início da terapia apropriada. Devido à

alta gravidade e mortalidade da endocardite infecciosa por *Trichosporon beigelii*, ela deve ser considerada nos casos de infecção de valva protética com hemoculturas negativas, independentemente do tempo da intervenção cirúrgica prévia.

## Conflitos de interesse

Os autores declaram não haver conflitos de interesse.

## Bibliografia

1. Mooty M, Kanj S, Obeid M, et al. A Case of *Trichosporon beigelii* Endocarditis. *European Journal of Clinical Microbiology and Infectious Diseases*. 2001;20:0139–42.
2. Reyes C, Stanley M, Rippon J. *Trichosporon beigelii* endocarditis as a complication of peritoneovenous shunt. *Human Pathology*. 1985;16:857–9.
3. Sidarous M, O'Reilly M, Cherubin C. A case of trichosporon beigelii endocarditis 8 years after aortic valve replacement. *Infectious Diseases Newsletter*. 1992;11:61–3.
4. Brahn E, Leonard P. *Trichosporon cutaneum* Endocarditis: A Sequela of Intravenous Drug Abuse. *American Journal of Clinical Pathology*. 1982;78:792–4.
5. Miralles A, Quiroga J, Farinola T, et al. Recurrent *Trichosporon beigelii* endocarditis after aortic valve replacement. *Cardiovascular Surgery*. 1994;2:119–23.
6. Martinez-Lacasa J, Maña J, Niubo R, et al. Long-term survival of a patient with prosthetic valve endocarditis due to *Trichosporon beigelii*. *European Journal of Clinical Microbiology & Infectious Diseases*. 1991;10:756–8.
7. Keay S, Denning D, Stevens D. Endocarditis Due to *Trichosporon beigelii*: In Vitro Susceptibility of Isolates and Review. *Clinical Infectious Diseases*. 1991;13:383–6.
8. Reinhart H, Urbanski D, Harrington S, et al. Prosthetic valve endocarditis caused by trichosporon beigelii. *The American Journal of Medicine*. 1988;84:355–8.
9. Thomas D, Mogahed A, Leclerc JP, et al. Prosthetic valve endocarditis caused by *Trichosporon cutaneum*. *International Journal of Cardiology*. 1984;5:83–7.
10. Marier R, Zakhireh B, Downs J, et al. *Trichosporon cutaneum* endocarditis. *Scandinavian Journal of Infectious Diseases*. 1978;10:255–6.
11. Madhavan T, Eisses J, Quinn EL. Infections due to *Trichosporon cutaneum*, an uncommon systemic pathogen. *Henry Ford Hospital Medical Journal*. 1976;24:27–30.