



## CASO CLÍNICO

# Causa rara de síndrome coronária aguda: síndrome de Kounis



João Almeida<sup>a,\*</sup>, Sara Ferreira<sup>b</sup>, Joana Malheiro<sup>c</sup>, Paulo Fonseca<sup>a</sup>,  
Daniel Caiiro<sup>a</sup>, Adelaide Dias<sup>a</sup>, José Ribeiro<sup>a</sup>, Vasco Gama<sup>a</sup>

<sup>a</sup> Serviço de Cardiologia, Centro Hospitalar Vila Nova de Gaia/Espinho, Vila Nova de Gaia, Portugal

<sup>b</sup> Serviço de Cardiologia, Hospital Divino Espírito Santo, Ponta Delgada, Portugal

<sup>c</sup> Serviço de Medicina Interna, Centro Hospitalar Vila Nova de Gaia/Espinho, Vila Nova de Gaia, Portugal

Recebido a 3 de dezembro de 2015; aceite a 8 de março de 2016

Disponível na Internet a 16 de novembro de 2016

### PALAVRAS-CHAVE

Síndrome de Kounis;  
Síndrome coronária  
aguda;  
Vasospasmo  
coronário;  
Alergia

### KEYWORDS

Kounis syndrome;  
Acute coronary  
syndrome;  
Coronary vasospasm;  
Allergy

**Resumo** A síndrome de Kounis corresponde a uma síndrome coronária aguda em contexto de reação de hipersensibilidade. O mecanismo fisiopatológico principal parece estar relacionado com vasospasmo coronário. Apresentamos o caso de um doente com história de alergia a quinolonas, ao qual foi administrado ciprofloxacina antes de um procedimento cirúrgico eletivo e que, durante a administração do fármaco, desenvolve quadro sugestivo de síndrome coronária aguda com supradesnívelamento de ST. O fármaco foi suspenso e a realização de cateterismo cardíaco emergente revelou ausência de doença coronária epicárdica. Duas horas após a interrupção do fármaco, o quadro clínico resolveu completamente.

© 2016 Sociedade Portuguesa de Cardiologia. Publicado por Elsevier España, S.L.U. Todos os direitos reservados.

### A rare cause of acute coronary syndrome: Kounis syndrome

**Abstract** Kounis syndrome is an acute coronary syndrome in the context of a hypersensitivity reaction. The main pathophysiological mechanism appears to be coronary vasospasm.

We report the case of a patient with a history of allergy to quinolones, who was given ciprofloxacin before an elective surgical procedure and during drug administration developed symptoms and electrocardiographic changes suggestive of ST-segment elevation acute coronary

\* Autor para correspondência.

Correio eletrónico: [joaotgalmeida@gmail.com](mailto:joaotgalmeida@gmail.com) (J. Almeida).

syndrome. The drug was suspended and coronary angiography excluded epicardial coronary disease. Two hours after withdrawal of the drug the symptoms and ST elevation had resolved completely.

© 2016 Sociedade Portuguesa de Cardiologia. Published by Elsevier España, S.L.U. All rights reserved.

## Introdução

No contexto de síndrome coronária aguda, a angiografia coronária revela ausência de doença coronária significativa em cerca de 5-20% dos casos<sup>1</sup>. O caso que apresentamos diz respeito a um doente admitido no nosso serviço por síndrome coronária aguda com supradesnivelamento do segmento ST, sem doença coronária epicárdica na coronariografia, a qual terá ocorrido no contexto provável de reação de hipersensibilidade. O enfarte ou angina secundários a uma reação alérgica é conhecido como síndrome de Kounis<sup>2</sup>.

## Caso clínico

Doente de 85 anos, sexo masculino, caucasiano, com antecedentes pessoais de hipertensão arterial, tabagismo prévio, doença renal crónica (estádio 4), neoplasia maligna vesical em seguimento e alergia a quinolonas. Medicado habitualmente com hidroxizina 25 mg qd e alprazolam 0,25 mg qd.

Foi admitido eletivamente em unidade hospitalar para cirurgia de circuncisão e meatoplastia. Durante a administração de ciprofloxacina, no bloco operatório, desenvolveu quadro de desconforto pré-cordial, tipo aperto, associado a dispnéia, hipersudorese e hipotensão arterial. Foi constatado aparente supradesnivelamento do segmento ST na monitorização eletrocardiográfica, suspensa a administração de ciprofloxacina e o doente foi transferido para a sala de emergência desse hospital. O eletrocardiograma mostrava supradesnivelamento do segmento ST (> 3 mm) em DII, DIII e aVF, com infradesnivelamento do

segmento ST e inversão da onda T em aVL e V1-V3 (Figura 1). Dada a suspeita de síndrome coronária aguda com supradesnivelamento de ST ínfero-posterior, foi realizada medicação com dose de carga de ticagrelor (180 mg), ácido acetilsalicílico (250 mg) e 8 mg de morfina. Foi referenciado para cateterismo emergente no nosso hospital e a coronariografia, realizada duas horas após o início das queixas, revelou ausência de doença coronária epicárdica (Figura 2). Posteriormente, foi admitido na unidade de cuidados intensivos cardíacos e na admissão não apresentava queixas, encontrava-se hemodinamicamente estável (pressão arterial: 112/67 mmHg) e o eletrocardiograma mostrou ritmo sinusal, com bloqueio de ramo direito e sem alterações do segmento ST (Figura 3). O ecocardiograma transtorácico não revelou alterações da contratilidade segmentar ou outras alterações relevantes. A avaliação laboratorial mostrou leucocitose de  $11,72 \times 10^3/uL$  (valores de referência:  $3,8-10,6 \times 10^3/uL$ ), neutrofilia (86,8%) e elevação da proteína c reativa de 5,24 mg/dL (valores de referência: 0-0,5 mg/dL), parâmetros inflamatórios que normalizaram nas primeiras 24 horas. A avaliação de biomarcadores cardíacos mostrou ligeira variação de troponina T de alta sensibilidade (descida de 0,051 para 0,035 ng/mL às 12 horas, valores de referência: 0,003-0,014 ng/mL) e NT-pro-peptídeo natriurético B normal (102 pg/mL, valores de referência: 0-450 pg/mL). Dada a ausência de doença coronária epicárdica, associada à história prévia de alergia a quinolonas e relação temporal com a administração de ciprofloxacina, foi assumido o diagnóstico de síndrome coronária aguda alérgica (síndrome de Kounis). O doente teve alta após 24 horas de vigilância, medicado com nitrato oral de longa

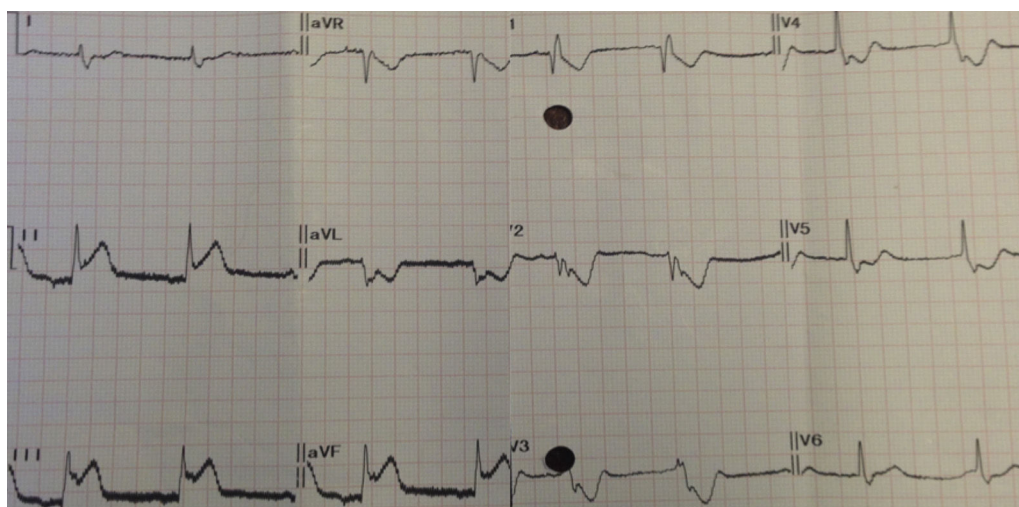


Figura 1 Eletrocardiograma após início dos sintomas.

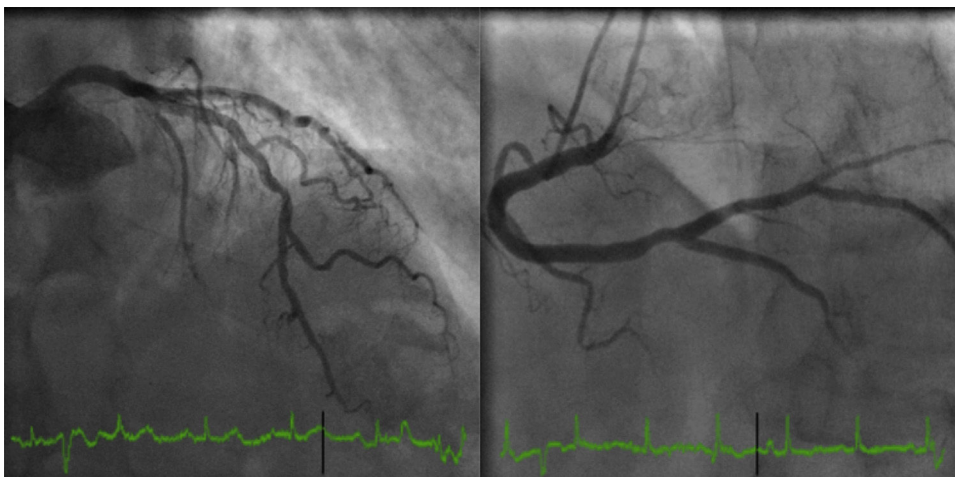


Figura 2 Coronariografia.

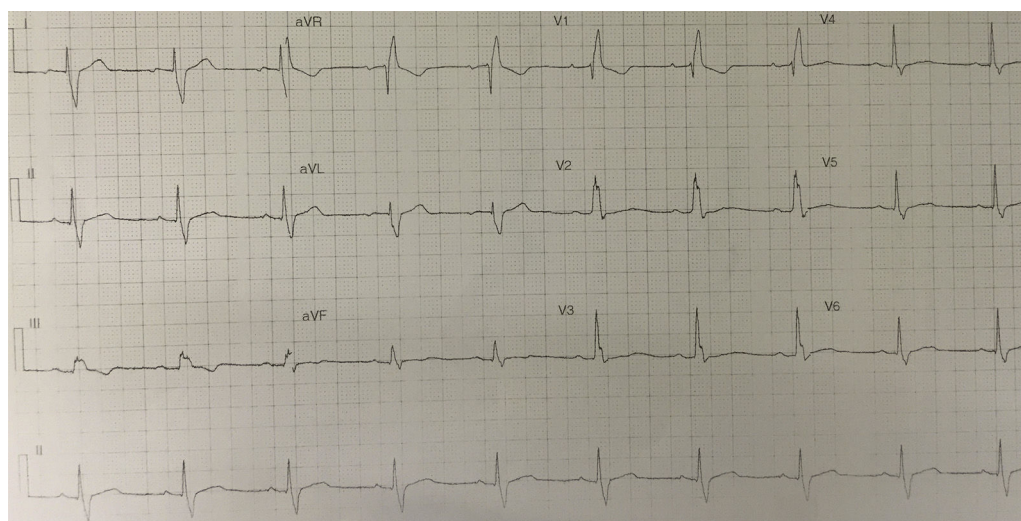


Figura 3 Eletrocardiograma após coronariografia.

ção e não apresentou quaisquer eventos em dois meses de seguimento.

## Discussão

A síndrome de Kounis (também designada angina ou infarto agudo do miocárdio alérgico) corresponde à ocorrência de uma síndrome coronária aguda concomitante a uma reação de hipersensibilidade<sup>3</sup>. Foi descrita pela primeira vez em 1991 pelo Prof. Kounis<sup>2</sup> e parece estar associada à liberação de mediadores inflamatórios pelas células mastocitárias, em contexto de reação alérgica<sup>4</sup>. Entre esses mediadores bioquímicos, encontra-se a histamina que, para além de ativar o fator tecidual e as plaquetas, poderá, em indivíduos suscetíveis, desencadear vasospasmo coronário<sup>5</sup>. A ocorrência desta patologia já foi descrita em contexto de hipersensibilidade a fármacos (maioritariamente antibióticos, anti-inflamatórios não-esteroides e antineoplásicos) e exposição ambiental (por exemplo: alimentos ou picada de insetos)<sup>4</sup>.

Existem atualmente três subtipos descritos<sup>6</sup>: tipo 1, que ocorre devido a vasospasmo coronário em indivíduos sem doença coronária significativa; tipo 2, em doentes com doença coronária pré-existente, nos quais a liberação de mediadores pró-inflamatórios provoca vasospasmo ou instabilidade de placas ateroscleróticas; e o tipo 3, que diz respeito a trombose de *stent* em contexto de reação de hipersensibilidade<sup>7</sup>.

No caso clínico que apresentamos, o doente apresentava história de reação alérgica a quinolonas, o que poderá explicar a rapidez do aparecimento do quadro clínico, dada a existência de sensibilização prévia. A ausência de doença coronária significativa permite também classificar este episódio como tipo 1.

O espectro clínico é muito variável e depende da resposta alérgica inicial, das comorbilidades do doente, da suscetibilidade (nomeadamente história de atopia e, possivelmente, doenças autoimunes<sup>8</sup>) e da exposição ao alérgeno. Pode inclusivamente afetar crianças<sup>9</sup> e a gravidade estende-se desde um quadro clínico transitório como o que descrevemos, até casos de choque cardiogénico<sup>10</sup>.

Não existe consenso no que diz respeito ao tratamento da síndrome de Kounis e a maioria dos dados resulta da *case-reports*. De qualquer forma, a estratégia terapêutica parece depender do subtipo<sup>11</sup>. No tipo 1, o tratamento dirigido à reação alérgica parece resolver a síndrome coronária, caso não ocorra espontaneamente com a evicção do alérgico, como no caso descrito, onde apenas foi efetuada suspensão imediata do fármaco, sem realização de terapêutica antialérgica. Já nos subtipos 2 e 3, é necessário também tratamento dirigido à síndrome coronária aguda<sup>12</sup>. Para além da terapêutica habitual da síndrome coronária<sup>13</sup>, a componente vasospástica do evento deverá ser tratada com terapêutica vasodilatadora (nitratos e bloqueadores de canais de cálcio não-dihidropiridínicos). No que diz respeito à reação alérgica, o tratamento passa pela utilização de anti-histamínicos e epinefrina<sup>14</sup>, no entanto a utilização da última deverá ser ponderada individualmente em função da gravidade da reação anafilática, dada a existência concomitante de uma síndrome coronária aguda.

## Conclusão

A síndrome de Kounis deverá ser um diagnóstico a ter conta em casos de suspeita de síndrome coronária em contexto de reação alérgica. Os mecanismos desta patologia ainda não são totalmente conhecidos, no entanto o tratamento deverá ser dirigido à reação de hipersensibilidade e ao evento coronário, de acordo com a coronariografia.

## Responsabilidades éticas

**Proteção de pessoas e animais.** Os autores declaram que para esta investigação não se realizaram experiências em seres humanos e/ou animais.

**Confidencialidade dos dados.** Os autores declaram ter seguido os protocolos do seu centro de trabalho acerca da publicação dos dados de pacientes.

**Direito à privacidade e consentimento escrito.** Os autores declaram ter recebido consentimento escrito dos pacientes e/ou sujeitos mencionados no artigo. O autor para correspondência deve estar na posse deste documento.

## Conflito de interesses

Os autores declaram não haver conflitos de interesses.

## Referências

1. Roffi M, Patrono C, Collet J-P, et al. 2015 ESC Guidelines for the management of acute coronary syndromes in patients presenting without persistent ST-segment elevation. Task Force for the management of acute coronary syndromes in patients presenting without persistent ST-segment elevation of the European Society of Cardiology (ESC). *Eur Heart J*. 2016;37:267–315.
2. Kounis NG, Zavras GM. Histamine-induced coronary artery spasm: the concept of allergic angina. *Br J Clin Pract*. 1991;45:121–8.
3. Biteker M. Current understanding of Kounis syndrome. *Expert Rev Clin Immunol*. 2010;6:777–88.
4. Kounis NG. Kounis syndrome (allergic angina and allergic myocardial infarction): a natural paradigm? *Int J Cardiol*. 2006;110:7–14.
5. Steffel J, Akhmedov A, Greutert H, et al. Histamine induces tissue factor expression: implications for acute coronary syndromes. *Circulation*. 2005;112:341–9.
6. Kounis NG, Mazarakis A, Tsigkas G, et al. Kounis syndrome: a new twist on an old disease. *Future Cardiol*. 2011;7:805–24.
7. Akyel A, Murat SN, Cay S, et al. Late drug eluting stent thrombosis due to acemetacine: type III Kounis syndrome: Kounis syndrome due to acemetacine. *Int J Cardiol*. 2012;155:461–2.
8. Kounis NG. Inflammation, systemic lupus erythematosus and the Kounis mast cell activation-associated syndrome. *Rev Port Cardiol*. 2015;34:369–70.
9. Biteker M, Duran NE, Biteker FS, et al. Allergic myocardial infarction in childhood: Kounis syndrome. *Eur J Pediatr*. 2010;169:27–9.
10. Tanboga IH, Karabay CY, Can MM, et al. Kounis syndrome presenting with cardiogenic shock. *J Cardiovasc Med (Hagerstown)*. 2011;12:833–6.
11. Cevik C, Nugent K, Shome GP, et al. Treatment of Kounis syndrome. *Int J Cardiol*. 2010;143:223–6.
12. Dogan V, Mert GO, Biteker FS, et al. Treatment of Kounis syndrome. *Int J Cardiol*. 2015;181:133–4.
13. Steg PG, James SK, Atar D, et al. ESC Guidelines for the management of acute myocardial infarction in patients presenting with ST-segment elevation. *Eur Heart J*. 2012;33:2569–619.
14. Lieberman P, Nicklas RA, Oppenheimer J, et al. The diagnosis and management of anaphylaxis practice parameter: 2010 update. *J Allergy Clin Immunol*. 2010;126:477–80, e1-42.